



# Caso clínico. Dermatología

## El algodón no engaña: dermatosis *terra firma-forme*

Pablo Mateos Torre<sup>a</sup>, Miguel Ángel Sánchez Durán<sup>a</sup>, Uxue Izpura Bueno<sup>a</sup>,  
Neus Saloni Gómez<sup>a</sup>, Jorge Álvarez García<sup>b</sup>

<sup>a</sup>MIR-Pediatría. Hospital Universitario de Navarra. Pamplona. Navarra. España

• <sup>b</sup>Pediatra. CS de Ansoáin. Navarra. España.

Publicado en Internet:

31-marzo-2023

Pablo Mateos Torre:

pabломateos33@hotmail.com

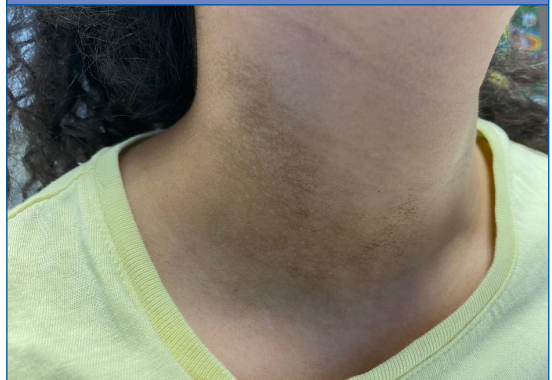
### INTRODUCCIÓN

Las consultas dermatológicas suponen un gran peso en las agendas de los pediatras de Atención Primaria; algunas de ellas suponen un verdadero reto que requieren de años de evolución para un correcto diagnóstico y tratamiento. La dermatosis *terra firma-forme* o dermatosis neglecta podría ser clasificada en este grupo y no tanto por su gravedad o su gran repercusión clínica, sino por ser una patología no muy frecuente, infradiagnosticada y con un tratamiento (o más bien, resolución) atípico y curioso. Se trata de una entidad benigna y de etiología desconocida, caracterizada por lesiones hiperpigmentadas con aspecto parduzco que recuerda a tierra o a suciedad, pero que no se eliminan con lavado habitual y sí tras el frotamiento con alcohol etílico (procedimiento que nos aporta el diagnóstico además del tratamiento). A continuación se presenta un caso en el que se logró el diagnóstico meses después de la primera consulta médica.

### RESUMEN DEL CASO

Niña de 11 años de edad que acude a su pediatra del Centro de Salud por lesiones cutáneas parduzcas en región laterocervical derecha de 2 años y medio de evolución, sin referir crecimiento, prurito ni alguna otra clínica asociada (Fig. 1). Un año antes, su pediatra había descartado que se tratara de acantosis nigricans, entidad con la que, si bien comparte cierta similitud morfológica, resultaba improbable dada la ausencia de clínica diabética y la normalidad de la glucemia capilar y del estudio de intolerancia hidrocarbonada. Previamente se habían realizado lavados con suero fisiológico y con agua y jabón (sin alteración de las lesiones) y en esta consulta se realiza con una gasa de algodón impregnada en

Figura 1. Lesiones cutáneas parduzcas en región laterocervical derecha



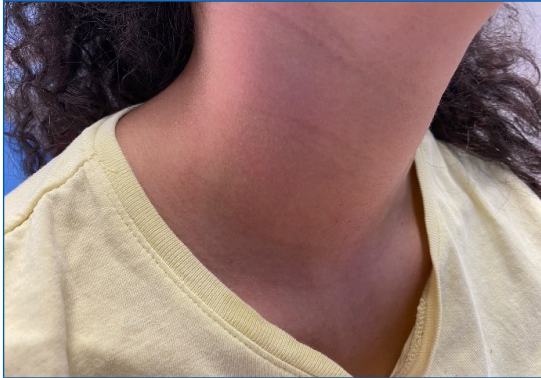alcohol etílico, tras el cual se muestra una desaparición total de las lesiones, conduciendo al inmediato diagnóstico de dermatosis *terra firma-forme* (Figs. 2 y 3).

### CONCLUSIONES

- La dermatosis *terra firma-forme* o dermatosis neglecta es una entidad benigna y se manifiesta de manera asintomática. No obstante, el retraso del diagnóstico puede llevar cierto grado de preocupación en el paciente y en la familia.
- Ante la aparición de lesiones hiperpigmentadas de aspecto terroso y especialmente en el cuello y el tórax, se debe considerar esta enfermedad y realizar diagnóstico diferen-

Cómo citar este artículo: Mateos Torre P, Sánchez Durán MA, Izpura Bueno U, Saloni Gómez N, Álvarez García J. El algodón no engaña: dermatosis *terra firma-forme*. Rev Pediatr Aten Primaria Supl. 2023;(32):e47-e48.

**Figura 2.** Tras la limpieza hay una desaparición total de las lesiones



cial con otras entidades como la papilomatosis, reticular, la pitiriasis versicolor, la acantosis nigricans o los nevus epidérmicos.

- La prueba de fricción con alcohol es determinante para su diagnóstico y resolución.

**Figura 3.** Limpieza con gasa de algodón impregnada en alcohol etílico



#### **CONFLICTO DE INTERESES**

Los autores declaran no presentar conflictos de intereses en relación con la preparación y publicación de este artículo.